

**СРАЩЕНИЕ ОТЛОМКОВ ПОСЛЕ ПЕРЕЛОМА КОСТИ**

Проф. А. К. ПОПСУЙШАПКА, канд. мед. наук В. А. ЛИТВИШКО, О. А. ПОДГАЙСКАЯ

**FRAGMENT UNION AFTER BONE FRACTURE**

A. K. POPSUISHAPKA, V. A. LITVISHKO, O. A. PODGAYSKAYA

*Харьковская медицинская академия последипломного образования,  
Чугуевская районная больница, Харьковская область*

**На основании данных литературы и результатов собственных исследований изложена концепция формирования костного регенерата при переломе кости как последовательный и организованный процесс. Показано значение кровоизлияния, образования фибринового сгустка и напряжений тканей для формирования структуры регенерата, высказаны основные принципы лечения переломов.**

*Ключевые слова: регенерация кости при переломе, фибриновый сгусток, напряжение тканей, позиционная ориентация коллагена и костных балочек, принципы лечения.*

**Based on the literature data and the original findings, the concept of forming bone regeneration at bone fractures as a consequent and organized process is featured. Significance of hemorrhage, formation of fibrin clot and tissue tension in creation of regenerate structure was shown. Main principles of fracture treatment were described.**

*Key words: bone regeneration at fractures, fibrin clot, tissue tension, position orientation of collagen and bone bars, treatment principles.*

Сращение кости при переломе — закономерный биологический процесс, который в подавляющем большинстве случаев должен приводить к восстановлению ее целостности и возобновлению физиологической функции. Этот процесс был специально исследован и описан [1–4]. Были рассмотрены различные аспекты и, казалось бы, что в основных проявлениях этот процесс представляется достаточно ясно. Однако довольно часто наблюдаются его нарушения в виде несращений кости. Почему это происходит? Имеется много мнений, но попытки их реализации не приводят к существенному сокращению осложнений. По мнению И. В. Давыдовского [5], в регенерации тканей после травмы основная роль принадлежит закрепленному в эволюции биологическому процессу, который происходит автоматически, стереотипно и этап за этапом приводит к заключительному явлению — регенерации. Эти принципы саморегуляции и самоуправления, лежащие в основе цикличности и «цепного» характера тканевых реакций при травме, являются общими для всякого процесса в живом организме. Очень важно иметь в виду то, что в реакции биологической системы

в патологических условиях имеются закономерности, обусловленные филогенетически, и основу регенераторного гистогенеза составляют закономерные процессы нормального развития данного вида тканей [6, 7]. В биологии существует общепризнанное правило, что онтогенез, по крайней мере в общих чертах, повторяет филогенез [3]. В свою очередь, это повторение, возможно, происходит в процессе сращения перелома. Поэтому при его исследовании важно опираться на эволюционный подход, как это делали В. О. Маркс\*, С. Кромпехер [2, 4, 8].

Процесс сращения кости хотя и генетически запрограммирован, в тоже время связан с внешней средой посредством гравитационного фактора, играющего информационную роль в построении новой ткани. Ведь структура новообразованной мозоли должна соответствовать существующим механическим нагрузкам.

Этот сложный биологический процесс можно рассматривать в различных аспектах. Нам представляется, что из сложного сплетения явлений и факторов данного процесса необходимо выделить основную цепь событий и определить веду-

\* Василий Оскарович Маркс на кафедре травматологии и ортопедии Украинского института усовершенствования врачей (ныне Харьковская медицинская академия последипломного образования) на базе Института травматологии и ортопедии им. проф. М. И. Ситенко выполнил и защитил в 1949 г. докторскую диссертацию «Заживление закрытого перелома трубчатой кости у человека и экспериментальных животных». Работа была основана на гистологических исследованиях регенерации у амфибий и различных видов теплокровных животных. Исследования были проведены ученым на 1040 животных. В. О. Маркс был клиницистом, руководил клиникой и проводил гистологические исследования материала, полученного при оперативном лечении переломов.

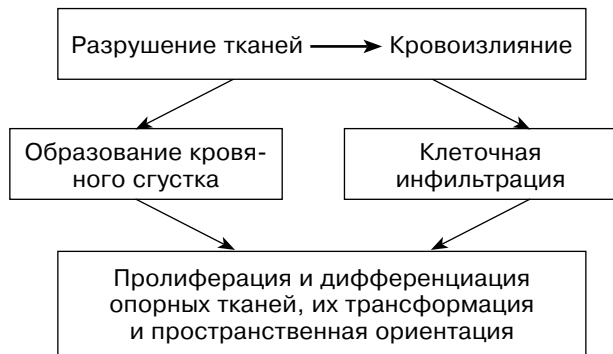


Рис. 1. Схема основных явлений процесса сращения кости после перелома

щие связи, существующие между ними. Поэтому для начала процесс сращения можно представить в виде некоторых последовательных явлений, которые возникают в ответ на повреждение (рис. 1). Разрушение тканей и кровоизлияние влекут за собой реакции коагуляции и воспаления, которые организуют пролиферацию тканей.

Образование кровяного сгустка и реакция воспаления — явления относительно самостоятельные как две отдельные защитные реакции, но в то же время они взаимосвязаны в осуществлении конечной цели — создания регенерата.

Если говорить о хронологической последовательности процесса, то, пожалуй, первой реакцией являются коагуляция крови и образование кровяного сгустка. Почему-то на это явление мало обращают внимания травматологи, включая ученых, а ведь уже на этом этапе закладывается основа предстоящего процесса. Большинство авторов, описывающих регенерацию кости, просто указывают, что в области перелома образуется кровоизлияние (гематома), не уточняя, что на самом деле происходит с излившейся кровью в месте перелома. В данном случае мы можем сослаться

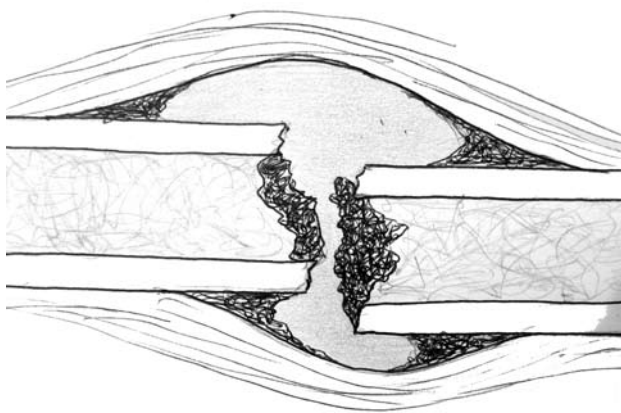


Рис. 2. Схематическое изображение расположения кровяных сгустков в зоне межкостной полости, образуемой от разрыва тканей

на собственный клинический опыт. При вскрытии зоны повреждения через некоторое время после закрытого диафизарного перелома заметно, что далеко не весь объем излившейся крови превращается в сгусток. Мы прицельно обращали внимание на данный факт у 34 больных (взрослых и детей) с закрытыми диафизарными переломами голени, бедра и плеча, которым в сроки от 2 ч до 15 дн после травмы выполняли открытое вправление отломков. Для этого после вскрытия зоны перелома обращали внимание на количество и состояние эвакуированной «старой» крови, брали ее на гистологическое исследование. Затем, после щадящего промывания полости перекисью водорода, осматривали ее на предмет расположения и размеров образовавшихся сгустков. При визуальной доступности сгустки фотографировали и брали для морфологического исследования. У 26 (около 77%) пациентов было отмечено наличие различного количества несвернувшейся, лизированной крови — примерно от 20 до 200 мл в зависимости от сегмента. При осмотре зоны перелома и отломков наблюдалось присутствие кровяных сгустков на ограниченных участках. Чаще они располагались по «углам» межкостной полости и покрывали ткани костномозгового канала (рис. 2).

В остальных случаях (у 8 больных) при ревизии межотломковой зоны нами было отмечено наличие полного заполнения межкостного поднадкостничного пространства кровяным сгустком. Следует отметить, что в данном случае речь идет о детях и лицах молодого возраста с диафизарными переломами голени, предплечья, плеча, у которых имело место небольшое смещение отломков и объем поднадкостничного пространства был небольшой.

Таким образом, в большинстве случаев при диафизарном переломе образование кровяного сгустка не распространяется на весь объем излившейся крови; его формирование происходит

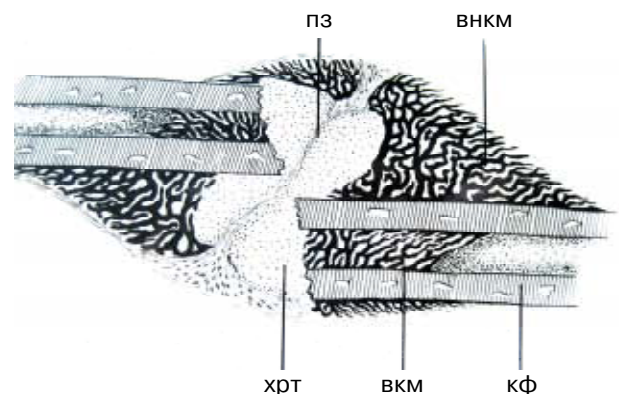


Рис. 3. Схематический рисунок с препарата срастающегося бедра у котенка [по 2]: кф — костный фрагмент; вкм — балочки внутренней костной мозоли; внкм — балочки внешней костной мозоли; хрт — хрящевой участок мозоли (хрящевая ткань); пз — промежуточная зона

в определенных типичных местах раневой полости. Такое топографическое расположение кровяных сгустков в раневой полости имеет схожесть с расположением участков ангиогенной остеонной ткани (рис. 3), которое было установлено при экспериментальных исследованиях В. О. Маркса [2]. Это послужило основанием для нашего предположения о существовании зависимости между топографическим расположением кровяного сгустка и первичным ангиогенным образованием костной ткани регенерата. Проанализируем цепь происходящих при этом явлений, опираясь на данные литературы.

Образование кровяного сгустка — защитная реакция, направленная на тромбирование сосуда или сосудов (мелких) для остановки кровотечения. Напомним, что существует два механизма остановки кровотечения [9, 10]. Первый — это сосудисто-тромбоцитарный гемостаз, способный самостоятельно прекратить кровотечение из микроциркуляторных сосудов с низким артериальным давлением и включающий следующие основные последовательные явления: рефлекторный спазм сосуда, адгезия тромбоцитов к обнаженному коллагену сосудистой стенки, их агрегация (склеивание). Агрегация тромбоцитов сопровождается разрушением их мембраны и высвобождением новых факторов, которые продолжают процесс тромбообразования и запускают механизмы воспаления и пролиферации [11–13].

Второй механизм остановки кровотечения — это коагуляционный гемостаз, который развивается при повреждении крупных сосудов с большим давлением крови. Его особенность — в образовании фибринового тромба, представляющего собой более прочную пробку [14]. Это сложный биохимический процесс, который занимает 5–10 мин [9] и состоит из трех фаз:

1) адгезия, агрегация и разрушение тромбоцитов и эритроцитов с высвобождением тромбопластина, который под действием кальция и еще ряда факторов формирует фермент протромбиназу (тканевую и кровяную);

2) образование тромбина из протромбина, стимулируемое появлением протромбиназы;

3) тромбин превращает фибриноген крови в фибрин.

Процесс тромбообразования происходит также и на раневой поверхности при переломе, но, по всей видимости, имеет свои особенности. При диафизарном переломе, когда разрывается много сосудов, в том числе крупных, существует необходимость коагуляционного гемостаза с образованием механически прочных фибриновых тромбов, способных противостоять давлению крови. Учитывая, что при переломе возникает достаточно большая раневая поверхность, дающая кровотечение, ее тромбирование происходит избирательно, в местах, где присутствует наибольшее количество так называемого тканевого фактора (поврежденного и обнаженного в просвет раны коллагена) [15]. Возмож-

ность коагуляции и превращения в фибриновый тромб всей крови, излившейся в раневую полость, очень маловероятна. Это предположение связано с тем, что концентрация фибриногена в сыворотке крови невелика и составляет 0,2–0,4% [9], и его количества в гематоме просто не хватает, чтобы образовать сплошную фибриновую пробку. К тому же следует учесть, что количество фибрина ограничено тромбином, содержащимся в излившемся объеме крови, а протромбин циркулирующей крови становится малодоступен.

Исходя из приведенных данных и наших логических построений можно объяснить тот факт, который наблюдается в клинической практике. Фибриновые сгустки при переломе со значительным объемом раневой полости чаще всего образуются по поверхностям, где есть контакт с обнаженным коллагеном, это зияющая поверхность костномозгового канала с большим количеством разрушенных сосудов и внутренняя поверхность надкостницы. Наиболее благоприятные условия для тромбообразования возникают по «углам» межтканевой полости, где фибриногена сыворотки оказывается достаточно, чтобы сформировался тромб, заполняющий небольшое пространство. В центральной же части межтканевой полости чаще всего сохраняется жидкая гемолизированная кровь, лишенная фибриногена и не способная уже ни под каким воздействием превратиться в сгусток. Она может продолжительное время оставаться в этой зоне или постепенно перемещаться в окружающие ткани через разрывы и межтканевые пространства.

Теперь рассмотрим дальнейшую «судьбу» образовавшегося фибринового сгустка и остатков излившейся крови. Рядом авторов установлен факт костеобразования на месте излившейся крови, и даже в местах, не прилегающих к кости [16, 17]. Особенно достойна внимания в этом плане работа О. К. Хмельницкого [17]. На основании экспериментального материала на 116 собаках и 12 клинических случаях биопсий автор пишет: «В наиболее ранних стадиях, охватывающих период времени от момента травмы до первых 5 дн, пространство между костными отломками представлялось обычно заполненным кровяными свертками... В свертках крови в эти сроки обычно ясно выступала нежная сеть фибрина... Между волокнистыми структурами обнаруживались овальной или вытянутой формы фиброциты, а также единичные распадающиеся лейкоциты и большое количество новообразованных сосудов... Наряду с образованием (метаплазией) волокнистой ткани, происходящей из постепенно утолщающихся, уплотняющихся, огрубевших нитей фибрина в более плотную, компактную остеонную волокнистую ткань... наблюдалось образование замкнутых полостей, располагающихся между перекладинами новообразованных костных балок. По периферии таких полостей, которые были заполнены сравнительно нежной, рыхлой волокнистой тканью с большим

количеством новообразованных сосудов, непосредственно прилегающей и воспринимающей известь остеонной ткани, располагались клетки, представляющие образованные из соединительно-тканых клеток остеобласты». В заключении автор говорит: «...выпавшие нити фибрина становятся своеобразным остеопластическим материалом. Переходя через стадию превращения в коллагеновые волокна, пропитываясь солями извести, они превращаются сначала в своеобразную волокнистую остеонную ткань, а затем костную ткань, выполняя, таким образом, вспомогательную роль в процессе восстановления кости». В этой же работе О. К. Хмельницкий ссылается на И. В. Давыдовского, который еще в 1952 г. указывал, что кровянисто-фибринозные массы являются субстратом, наиболее благоприятным для роста и развития клеток при процессах заживления раны [11, 18, 19]. Наибольшее биологическое значение для заживления имеет фибрин, а не кровь как таковая. Фибринозные массы оказывают хемостатическое действие на пролиферирующие клетки мезенхимы и тем самым как бы направляют рост этих клеток по ходу фибриновых волокон.

Известно, что кость может формироваться тремя путями: первичным ангиогенным; энхондральным; десмальным.

Эти три варианта формирования кости подтверждены и описаны при изучении развития эмбриональных тканей, а также ее регенерации после перелома [4].

Во всех вариантах дифференциация мезенхимальных клеток предшественников в остеобласты происходит при вросании в соответствующую среду кровеносного сосуда. Известно, что степень васкуляризации определяет тип тканевого метаболизма и собственно тип ткани, которой присущ тот или иной тип обмена. Так, при аноксии (отсутствии капилляров) на определенном ограниченном участке устанавливается механизм мукополисахаридного типа, когда образуется желатиноподобная ткань с низкоорганизованной метаболической активностью — хрящевая ткань. При гипоксии (при ограниченном количестве ка-

пилляров) преобладает анаэробный гликолитический метаболизм, характерный для соединительной ткани с низкой энергией распада. Наконец, при эукии (то есть хорошем капиллярном снабжении) доминирует оксобиоз, обеспечивающий формирование кости.

При переломе, когда возникают зоны, абсолютно лишенные кровообращения, процессы регенерации и тканевой дифференциации идут с учетом энергетического потенциала каждого конкретного участка раневой поверхности. При этом ведущее значение принадлежит васкуляризации как энергетическому фактору регенерации. Поэтому, чтобы понять закономерности регенерации кости при переломе и то, почему они иногда нарушаются, прежде всего необходимо разобраться в механизмах регуляции роста сосудов в поврежденной зоне и понять, почему они растут и растут в определенном направлении.

В этом плане очень важны факты, обнаруженные В. О. Марксом. Ученый пишет [2]: «В провизорной мозоли высших позвоночных ясно видно, что расположение костных балочек обусловлено ходом кровеносных сосудов, направляющихся к участкам кости, подвергающимся некрозу». Расположение большинства балочек имеет характерное расположение: непосредственно над местом перелома — отвесное, по сторонам — наклонное (рис. 4).

Наши исследования [20, 21] позволили внести некоторые важные дополнения, суть которых заключается в том, что по периферии провизорной мозоли сеть костных балочек значительно гуще по сравнению с центральной частью мозоли, к тому же по периферии большее количество балочек расположено продольно относительно оси сегмента (рис. 5).

Нами подробно и наглядно приведены эти научные данные, с тем чтобы попытаться найти связь между ними и представить формирование полноценного костного регенерата как последовательный и целостный процесс. Систематизируем изложенные факты и представим свою концепцию процесса сращения.




Рис. 4. Архитектурное устройство костного участка провизорной мозоли по В. О. Марксу [2]: *a* — краевая часть; *b* — центральная часть; *c* — промежуточная часть

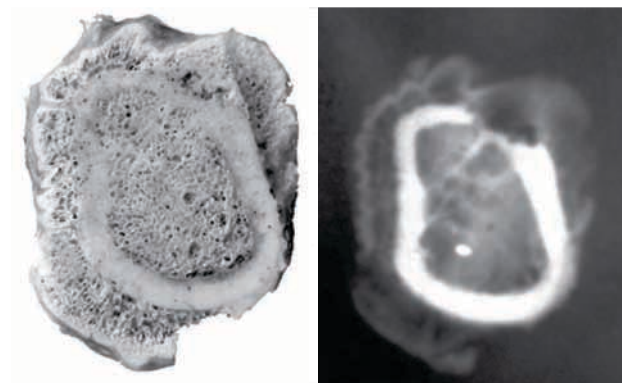


Рис. 5. Строение периостального костного регенерата при заживлении диафизарного перелома у собаки

Перелом кости знаменуется образованием некоего «мертвого» пространства внутри тканей, которое тут же заполняется кровью. Логично предположить, что кровь, как определенный вид ткани, несет в себе защитно-компенсаторные реакции. Это, в первую очередь, гемостаз и последующие трансформации белков и форменных элементов крови. Обнаженный в результате повреждения коллаген и клеточные мембраны адгезируют на себе тромбоциты, по мере накопления тромбоцитов происходит их агрегация. При достижении некой критической массы происходит разрушение тромбоцитов и высвобождение ряда факторов (цитокинов), которые запускают коагуляционный каскад, воспаление и пролиферацию [19, 22, 23].

Конечным результатом коагуляционного каскада можно считать образование фибриновой пробки, которая, как механическое препятствие, закрывает и просвет сосудов, и обнаженные ткани. В отличие от других белков крови (альбумина, глобулинов), молекулы фибриногена имеют вытянутую, удлинённую форму и при переходе фибриногена в фибрин (нерастворимую форму в виде сети из нитей фибрина) образуется первичная механическая структура, которая призвана закрыть образовавшийся дефект тканей. Ее биологическое значение нам представляется в нескольких аспектах. Во-первых, это механическое препятствие кровотоку. Во-вторых, сеть фибриновых волокон необходима как механическая основа для адгезии и клеток — предшественников механоцитов, находящихся в периферической крови. Известно, что регенерация исходит не только из тканей, прилежащих к зоне дефекта (надкостница, мышцы), но и из циркулирующих мобильных клонов клеток [24]. Именно этот источник регенерации может включаться в зоны дефекта, находящиеся в отдалении от материнских тканей. При этом таким клеткам необходимо к чему-то прикрепиться. В-третьих, *мы имеем основание предполагать, что фибрин представляет основу для вставания сосудов из окружающих неповрежденных тканей, а также содержит фактор, индуцирующий ангиогенный остеогенез*. В результате в зонах травматического дефекта, где расположена фибриновая сетка, мы видим первичное формирование трабекулярной ангиогенной костной ткани. Возможно, что этому предшествует образование собственного коллагенового матрикса за счет осевших на фибриновую сетку фибробластов. Однако, как мы предполагаем, в зонах дефекта, где фибрин отсутствует, а их заполняет лизированная кровь, с участием тех же клеток — предшественников механоцитов формируется хрящевая ткань. Как правило, это центральная часть межтканевого пространства, которое наименее перспективно в плане ранней васкуляризации. Поэтому эта часть регенерата формируется из хрящевой ткани, которая может возникнуть и существовать без участия кровеносных сосудов. Затем происходит вставание в хрящевую ткань кровеносных сосудов с энхондральным пу-

тем образования костных трабекул. Этот механизм известен и описан.

Для понимания процесса сращения отломков после перелома важен механизм позиционной ориентации клеток регенерата, а также коллагеновых волокон, которые эти клетки синтезируют. В конце концов, именно адекватная ориентация вновь образованных опорных структур регенерата определяет его функциональную пригодность и результат лечения. Мы полагаем, что закладка ориентации новых клеточных структур начинается с самых ранних этапов регенерации и связана с состоянием напряжения того механического субстрата, на основе которого размещается клетка-предшественник. Важно представить механизм трансформации механической энергии в структуру тканей регенерата. Имеются данные о том, что воздействие механических нагрузок на позицию клетки осуществляется как за счет гидродинамических эффектов, так и непосредственно путем прямого воздействия на нее и компоненты матрикса [25]. При действии внешних сил растущие ткани оказываются под влиянием полей механических напряжений, которые либо каким-то образом передают информацию клетке, либо просто непосредственно ее деформируют и ориентируют соответственно вектору силы. Последнее можно представить следующим образом.

Если образовалась фибриновая сеть и между ее нитями расположилась клетка — предшественник механоцита, имеющая округлую форму (рис. 6, а), то при действии напряжения на эту сетку (например при ее растяжении) волокна фибрина будут сжимать клетку и ориентировать ее продольную ось соответственно вектору действующей силы (рис. 6, б).

В последующем ориентированная целесообразным образом клетка, например фибробласт, синтезирует собственный коллаген, который также ориентируется параллельно ее продольной оси. Последнее положение является установленным [26].

Следующий этап — вставание сосудов в образованный фибрино-коллагеновый матрикс и построение костной балочки. Как видно из иссле-

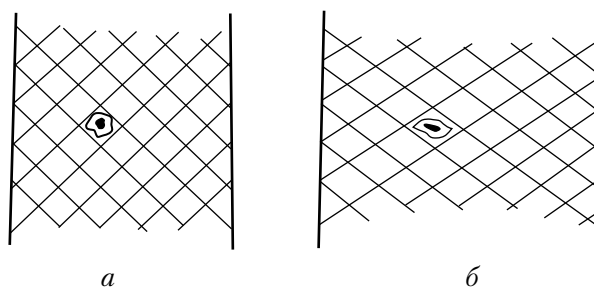


Рис. 6. Механизм позиционной ориентации клетки — предшественника механоцита под действием напряжения фибриновой сетки-матрикса: а — округлая форма клетки без напряжения; б — растяжение клетки под напряжением

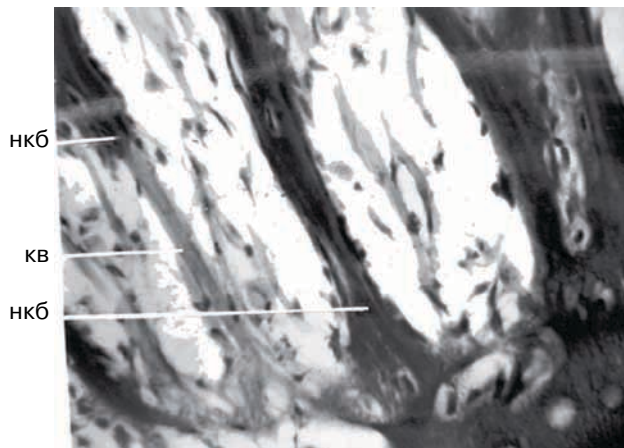


Рис. 7. Участие пучков коллагеновых волокон в построении костных балочек: нкб — новообразованная костная балочка; кв — коллагеновые волокна

дований В. О. Маркса [2], в периостальной части регенерата сосуды растут по направлению от периферии (из окружающих неповрежденных тканей) к центру очага разрушения (плоскости излома). Их рост осуществляется, как мы предполагаем, по фибрино-коллагеновой сетке кровяного сгустка, а направление роста, вероятно, совпадает с ориентацией образованных волокнистых структур. Таким образом, по мере вставания сосудов вокруг каждого из них формируется остеогенная ткань и образуется трабекулярная костная сеть, повторяющая в основных чертах первичный фибрино-коллагеновый матрикс.

На рис. 7 отчетливо видно, что в центральной части периостального регенерата костные балочки образуют крупнопетлистую сеть с преимущественно радиальным их расположением, а по периферии они расположены преимущественно продольно и образуют более густую сеть. Такое

расположение и повышенную плотность костных балочек в данной части регенерата можно объяснить наличием здесь продольно расположенного новообразованного коллагена, а также прилеганием жизнеспособных тканей, являющихся источником роста кровеносных сосудов. Данная закономерность в строении периостального регенерата при заживлении диафизарных переломов наблюдается нами и в клинической практике, при их функциональном лечении. Благодаря ультразвуковому исследованию можно послышно оценить плотность костного периостального регенерата (рис. 8).

В редких случаях изображение при УЗИ демонстрирует плотный костный слой по поверхности периостальной мозоли. Эту характерную структуру периостальной костной мозоли можно видеть на рентгенограмме (рис. 9), хотя часто она оказывается недоступной при стандартном рентгенологическом исследовании.

Описанное и приведенное в иллюстрациях строение костного регенерата есть результат оптимального (идеального) течения процесса сращения при диафизарном переломе. Геометрическая форма регенерата и структура новообразованной кости способны обеспечить восстановление функции опоры в кратчайшие сроки и с необходимым запасом прочности.

Таким образом, вернемся к мысли, которую мы высказали в начале данной статьи. Сращение отломков кости при переломе является организованным процессом, состоящим из последовательных явлений, когда одно явление порождает последующее. Если отсутствует некое явление, то не может возникнуть последующее или же оно происходит неполноценно.

На каждое из выделенных нами явлений процесса сращения могут оказывать влияние многие факторы, внутренние и внешние. Как показано, важным есть полноценное образование фибрино-

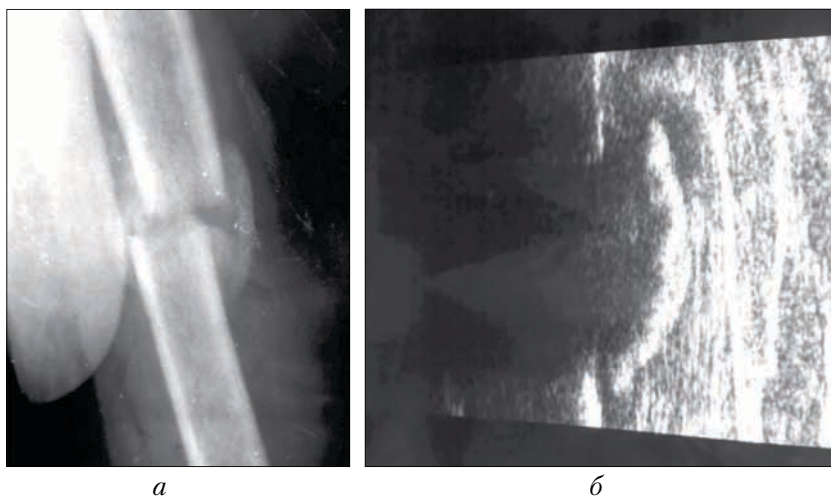


Рис. 8. Рентгенограмма (а) и вид при ультразвуковом сканировании (б) зоны срастающегося перелома средней трети плечевой кости у больной Н., 68 лет, через 5 нед после травмы

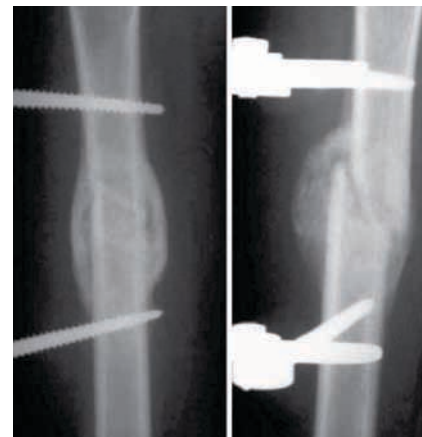

Рис. 9. Характерная структура периостальной мозоли при срастающемся переломе бедренной кости у подростка 12 лет через 10 нед после травмы

вого сгустка. На это явление оказывают влияние многие внутренние и внешние факторы. Например, агрегация тромбоцитов и образование фибринового сгустка могут блокироваться приемом аспирина (а его сейчас применяют многие). Установлено, что прием нестероидных противовоспалительных препаратов нарушает процесс сращения кости.

Кроме того, важное значение в процессе трансформации фибринового сгустка имеет присутствие полей механических напряжений, которые обеспечивают пространственно-позиционную ориентацию клеток — предшественников фибробластов и коллагена, который синтезируется этими клетками. Данное явление находится под влиянием условий фиксации отломков и функциональных нагрузок. На этот счет имеются очень противоречивые позиции, которые не могут быть разрешены без специальных исследований. Они должны дать ответ на вопросы: какими должны быть напряжения, чтобы обеспечить механизм позиционной ориентации регенерирующих клеток? целесообразно ли использовать жесткую фиксацию, блокирующую механические напряжения регенерирующих парасасальных тканей? какой режим фиксации предпочтительнее создавать при лечении переломов? и т. д.

Основываясь на изложенных научных фактах и теоретических представлениях о процессе сращения переломов, мы предлагаем свои принципы их лечения.

Первый принцип — сохранение всех возможных условий для формирования фибринового сгустка в зоне перелома. Так, при закрытых перело-

мах мы отдаем предпочтение тем способам вправления и фиксации, которые не сопровождаются открытием зоны перелома. Полагаем, что первичная защитная коагуляционная реакция должна быть наиболее эффективной. Не исключено и то, что от уровня давления в гематоме зависит количество выпавшего в осадок фибрина: чем меньше объем поднадкостничной полости, тем выше вероятность ее заполнения фибрином.

Далее, мы предлагаем сдержанное и дифференцированное назначение препаратов, блокирующих агрегацию тромбоцитов, прежде всего — аспирина и нестероидных противовоспалительных препаратов [27, 28].

В случаях открытого вправления отломков нами используются местно препараты, содержащие факторы свертывания крови: гемостатическая губка, тахокомб, а также аутоплазма, обогащенная тромбоцитами в сочетании с измельченным губчатым аутоотрансплантатом. Последний вариант мы применяем преимущественно при оперативном лечении несрастающихся переломов [29].

Второй принцип — создание условий, при которых ткани вокруг концов отломков будут подвергаться механическим напряжениям. Для этого необходима ранняя дозированная нагрузка поврежденной конечности, при наличии упруго-устойчивой конструкции «отломки — фиксатор». На сегодня известно, что последнее условие возможно при использовании внешних аппаратов и специально разработанных фиксирующих повязок для функционального лечения переломов.

#### Литература

1. Корж А. А., Белоус А. М., Панков У. Я. Репаративная регенерация кости.— М.: «Медицина», 1972.— 229 с.
2. Маркс В. О. Заживление закрытого перелома трубчатой кости у человека и экспериментальных животных: Дисс. ... докт. мед. наук: 14.00.22.— Харьков, 1949.— 692 с.
3. Эльяшев А. И. Регенерация костной ткани и способы ее стимуляции.— Л., 1939.— 127 с.
4. Кромпехер С. Местный тканевой метаболизм и биологические особенности регенерата кости. Механизмы регенерации костной ткани / Пер. с англ. А. М. Белоусова, Е. Я. Панкова.— М.: Медицина, 1971.— 294 с.
5. Давыдовский И. В. Травма как биологическая проблема // Арх. патологии.— 1957.— № 9.— С. 6–14.
6. Клишов А. А., Графова Г. Я., Хилова Ю. К. Клеточно-дифферонная организация тканей и проблема заживления ран // Арх. анатомии, гистологии и эмбриологии.— 1990.— Т. 98, вып. 4.— С. 5–23.
7. Кнорре А. Г. Эмбриональный гистогенез.— Л.: Медгиз, 1971.— 431 с.
8. Маркс В. О. Заживление закрытого перелома кости.— Минск: Изд-во АН БССР, 1962.— 275 с.
9. Физиология человека / Под ред. чл.-кор. АМН СССР Г. И. Косицкого.— 3-е изд., перераб. и доп.— М.: Медицина, 1985.— 560 с.
10. Шиффман Ф. Дж. Патифизиология крови: Пер. с англ. / Под ред. проф. Е. Б. Жибурта, проф. Ю. Н. Токарева; Под общ. ред. акад. Ю. В. Нагогина.— СПб.: Невский диалект, 2001.— 444 с.
11. Hasegawa T., Miwa M., Sakai Y. Osteogenic activity of human fracture haematoma-derived progenitor cells is stimulated by low-intensity pulsed ultrasound in vitro // J. Bone Joint Surg. Br.— 2009.— Vol. 91-B, issue 2.— P. 264–270.
12. Tabata Yasuhiko. Tissue regeneration based on growth factor release // Tissue Engineering.— 2003.— Vol. 9 (suppl. 1).— P. 5–15.
13. Lieberman J. R., Daluiski A., Einhorn T. A. The role of growth factors in the repair of bone. biology and clinical applications // J. Bone Joint Surg. Am.— 2002.— Vol. 84.— P. 1032–1044.
14. Furie B., Furie B. C. Thrombus formation in vivo // J. Clin. Invest.— 2005.— Vol. 115.— P. 3355–3362.
15. Hawiger J. Formation and regulation of platelet and fibrin hemostatic plug // Hum. Pathol.— 1987.— Vol. 18 (2).— P.111–122.
16. Корж А. А. Гетеротопические травматические оссификаты.— Медгиз, 1963.— 256 с.
17. Хмельницкий О. К. Об остеопластических свойствах фибрина излившейся крови // Тр. Ленингр. ин-та травматол. и ортопедии.— 1956.— № 5.— С. 64–74.

18. *Oe K., Miwa M., Sakai Y.* An in vitro study demonstrating that haematomas found at the site of human fractures contain progenitor cells with multilineage capacity // *J. Bone Joint Surg. Br.*— 2007.— Vol. 89-B, issue 1.— P. 133–138.
19. *Slater M., Patava J., Kingham K.* Involvement of platelets in stimulating osteogenic activity // *J. Orthop. Research.*— 1995.— Vol. 13, issue 5.— P. 655–663.
20. *Понсүйшанка А. К.* Функциональное лечение диафизарных переломов костей конечностей (клиническое и экспериментальное обоснование): Дисс. ... д-ра мед. наук: 14.00.22.— Харьков, 1991.— 271 с.
21. *Понсүйшанка А. К.* О механизме формирования перистального сращения при функциональном лечении диафизарного перелома // *Ортопедия, травматология и протезирование.*— 1992.— № 1.— С. 10–16.
22. *Bolander M. E.* Regulation of fracture repair by growth factors // *Proc. Soc. Exp. Biol. Med.*— 1992.— Vol. 200 (2).— P. 165–170.
23. *Gruber R., Karreth F., Frommlet F.* Platelets are mitogenic for periosteum-derived cells // *J. Orthop. Research.*— 2006.— Vol. 21, issue 5.— P. 941–948.
24. *Фриденштейн А. Я., Лалыкина К. С.* Индукция костной ткани и остеогенные клетки предшественники.— М.: Медицина, 1973.— 221 с.
25. *Чертенцова Э. В.* Механосенситивность хряща // *Ортопедия, травматология и протезирование.*— 2006.— № 3.— С. 124–129.
26. *Серов В. В., Шехтер А. Б.* Соединительная ткань.— М.: Медицина, 1981.— 312 с.
27. *Aktas B., Pozgajova M., Bergmeier W.* Aspirin Induces Platelet Receptor Shedding via ADAM17 (TACE) // *J. Biol. Chem.*— 2005.— Vol. 280, issue 48.— P. 39716–39722.
28. *Brown K. M., Saunders M. M., Kirsch T.* Effect of COX-2-specific inhibition on fracture-healing in the rat femur // *J. Bone Joint Surg. Am.*— 2004.— Vol. 86-A.— P. 116–123.
29. *JinYoung H., ByungHo C., ShiJiang Z.* The effect of platelet-enriched fibrin glue on bone regeneration in autogenous bone grafts // *Oral and Maxillofacial Surg.*— 2006.— Vol. 101 (4).— P. 426–431.

Поступила 27.03.2009