

## ОПЕРАТИВНОЕ ЛЕЧЕНИЕ СТАРЫХ ПОСЛЕРОДОВЫХ РАЗРЫВОВ ПРОМЕЖНОСТИ

Канд. мед. наук С. Г. СУЛТАНОВА, канд. мед. наук Э. Х. АЗИМОВ

*Азербайджанский медицинский университет, Баку,  
Азербайджанская Республика*

**Предложен способ зашивания разрывов прямой кишки после оперативного лечения старых послеродовых разрывов промежности III степени, что наряду со специальным уходом и диетой до и после операции дает хорошие результаты заживления и выздоровления.**

*Ключевые слова: недостаточность анального жома, родовая травма промежности III степени.*

Недостаточность анального жома, обусловленная родовой травмой промежности, составляет более 20% от всех видов слабости сфинктера анального отверстия [1–5].

Несмотря на многочисленные модификации типовых хирургических вмешательств, удельный вес рецидивов продолжает оставаться достаточно высоким и составляет по данным разных авторов от 10 до 20% [6–10]. Основной причиной рецидивов является невозможность использовать какой-либо единый метод операции при большом разнообразии клинических форм заболевания, отсутствии идеально асептических условий для выполнения хирургических вмешательств [11–13].

Нами было прооперировано 46 больных с послеродовыми разрывами промежности III степени: из них 15 больных поступило в течение от 8 мес до 1,5 года после родов, 11 больных — от 2 до 9 лет, 4 больных — от 11 до 18 лет, 9 больных — после 20-летней давности травмы.

У всех больных отмечалась грубая деформация прианальных тканей и анального канала. Дефект анального жома по передней полуокружности был от 1,5 до 4 см.

В успехе лечения большое значение имеет тщательная предоперационная подготовка, правильный выбор метода операции, техника операции и рациональное ведение послеоперационного периода.

Техника операции состоит в том, чтобы путем «освежения» восстановить те анатомические соотношения, которые имелись при свежем разрыве. Для этого мы пользуемся методом расщепления рубца. Расщепление мы ведем до тех пор, пока не получим совершенное разъединение и полную подвижность попавших в рубец стенок смежных органов и тканей. Необходимо найти в глубине рубца разошедшиеся в обе стороны концы анального жома.

Подготовка к операции заключается в том, чтобы кишечник был полностью освобожден от содержимого. Для этого за 3 дня до операции назначают легкую диету, состоящую преимущественно из протокваши. Ежедневно больная получает слабительное (2 столовые ложки касторового масла), в день операции — очистительные клизмы;

стерильность операционного поля соблюдается как для обычной влагалищной операции.

Хирургическое вмешательство производится под эпидуральным обезболиванием. Для расширения входа во влагалище каждая малая половая губа растягивается зажимом и подшивается к медиальной поверхности бедра.

Острым скальпелем проводим вдоль этого рубца разрез, которым и начинаем расщепление рубца и отделение задней стенки влагалища от передней стенки прямой кишки (рис. 1). При этом необходима большая осторожность, чтобы не поранить стенки кишки.

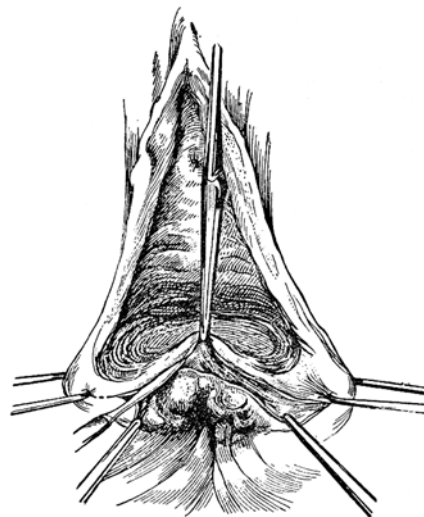


Рис. 1. Отделение задней стенки влагалища от передней стенки прямой кишки

Во избежание такого осложнения следует при отсепаровке влагалища от прямой кишки лезвие скальпеля направлять параллельно к стенке прямой кишки, не наклоняя острие ножа в ее сторону.

Рассечение рубца и отделение друг от друга стенок обоих полых органов мы производим исключительно острым путем до тех пор, пока полностью не выйдем за пределы рубца. Кроме

этого влагалище и прямая кишка должны быть разъединены и за пределами рубца до тех пор, пока соприкасающиеся их стенки не получают полную подвижность, что дает возможность зашить разрывы обеих органов безо всякого натяжения (рис. 2).

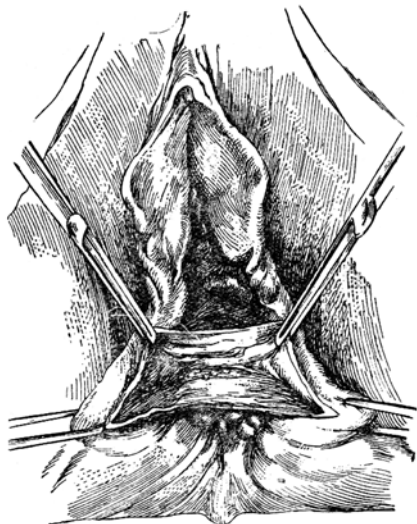


Рис. 2. Разъединение задней стенки влагалища и передней стенки прямой кишки за пределами рубца

Этот последний этап операции можно уже произвести комбинированным способом, отделяя влагалище от кишки частично острым, частично тупым способом. Расщепление в рубце должно идти не только вверх, но и в стороны, особенно в области, прилежащей к прямокишечному жому, иначе мы не дойдем к далеко разошедшимся его концам и не сможем сшить их без натяжения. После этого приступаем к наложению швов на разрыв прямой кишки. Распространенным является следующий метод: тонкие лигатуры из капрона или викрила проводят через края кишечной раны так, чтобы игла не прокалывала слизистую, а проходила только через подслизистую.

Нами разработан другой способ зашивания разрывов прямой кишки. Зашивать начинаем с угла разрыва. Для швов берем тонкий капрон или викрил. Лигатуру проводим через слизистую оболочку кишки так, чтобы после завязывания узел лежал на слизистой в просвете кишечной трубки. Для этого иглу вкалываем на одной стороне разрыва, например на правой, со стороны слизистой оболочки и выводим наружу в подслизистую, на другой же стороне иглу вкалываем со стороны подслизистой, а выводим со стороны слизистой оболочки.

Длинную лигатуру оставляем в просвете прямой кишки. Следующие лигатуры проводим таким же образом, при этом нужно каждую завязанную лигатуру при проведении следующей не подтягивать вверх, как это делают обычно, а наоборот — оставлять ее свисающей.

После того как со стороны слизистой кишка зашита на всем протяжении, накладываем шов

на концы жома заднепроходного отверстия. Этот шов захватывает концы кольцевой мышцы, которые после разрыва ретрагировались и скрылись в глубине. Их нужно извлечь небольшой круто изогнутой иглой, которую вкалываем на одной стороне и выкалываем у края раны на этой же стороне; на другой стороне проделываем то же самое (рис. 3).

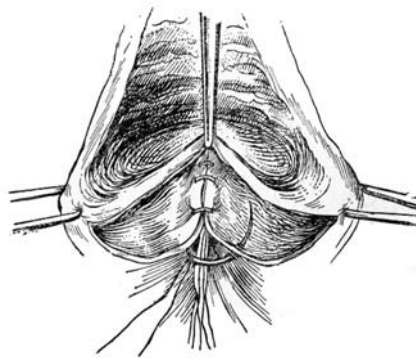


Рис. 3. Накладывание швов на концы жома заднепроходного отверстия

После того как слизистая прямой кишки зашита, мы соединяем наиболее глубокий слой раны рядом погруженных тонких викриловых швов, которые слегка захватывают мышечный слой кишки вместе с окружающей клетчаткой. Таким образом, разрыв III степени превращается в глубокий разрыв II степени.

Капроновые лигатуры, которыми при этом методе была зашита прямая кишка, лежат в просвете кишечной трубки и по окончании операции свисают в виде пучка из заднепроходного отверстия. В послеоперационном периоде они постепенно прорезываются. Вследствие того что узел лежит в просвете кишки, лигатуры также прорезываются и постепенно выходят наружу. Этим методом мы пользовались на протяжении 6 лет при операциях старого разрыва промежности III степени и получали хорошие результаты.

Преимущество рекомендуемого метода особенно велико при зашивании свежих полных разрывов промежности, когда операция производится не в плановом порядке и когда затруднено наложение швов на кишке.

После того как разрыв прямой кишки и анального жома заднепроходного отверстия зашит, остается зашить освеженные края поверхности влагалища и промежности. Если рубцы, возникшие в результате полного разрыва, захватывают влагалище и промежность на большом протяжении, то разрез, изображенный на рис. 2, является недостаточным. В этих случаях мы удлиняем разрез, продолжив его с двух концов вверх, из которого производим расщепление рубцовой ткани до полной мобилизации стенок влагалища и прямой кишки, концов мышечного кольца заднепроходного жома и кожи промежности.

При избытке рубцовой ткани в области влагища или промежности приходится иногда иссекать излишек. В остальном операция не отличается от вышеописанной.

Ведение больных в значительной мере отличается от обычного прежде всего тем, что применение газоотводной трубки или клизмы категорически запрещается в течение всего послеоперационного периода.

Следует избегать и самостоятельного стула, особенно твердого, раньше 6–7-го дня после операции. Первый стул должен быть мягким или лучше полужидким и не слишком обильным. Для задержки стула лучше соблюдать диету, чтобы при первом стуле (на 7-й день после операции) каловых масс было лишь ничтожное количество. Больная первые шесть дней получает полусладкий чай, с 4-го дня — бульон, глюкозу, фруктовые

соки, на 6-ой день — немного пюре из моркови и яблок. На 7-й день при той же диете больная получает слабительное (масло вазелиновое и, если оно до вечера не подействует, касторовое масло).

В последующие дни пищевой рацион постепенно увеличивается, с 12 дня больная переходит на общий стол.

Уход за промежностью такой же, как при пластических операциях на промежности. Больная после операции полного разрыва промежности должна подниматься с постели не ранее, чем на 8–10-ый день.

Таким образом, больные со старым разрывом промежности III степени до и после операции нуждаются в специальном уходе и диете; при проведении операции необходимо соблюдать соответствующую технику операции.

#### Литература

1. *Аминев А. М.* Пластические операции в проктологии: Ручков. по проктологии.— Т. 3.— Куйбышев, 1973.— С. 437–445.
2. *Музафаров С. Д.* Хирургическая коррекция застарелых послеоперационных разрывов промежности: Автореф. дис. ... канд. мед. наук.— 2000.— 19 с.
3. Основы колопроктологии / Под ред. Г. И. Воробьева.— 2-е изд.— М.: Мед. информ. агенство, 2006.— 406 с.
4. *Султанов Г. А., Алиев Э. А.* Хирургическое лечение ректовагинальных свищей, осложненных недостаточностью анального жома // Актуальные проблемы колопроктологии: тез. докл. науч. конф. с междунар. участием, посвящ. 40-летию ГНЦ колопроктологии.— М., 2005.— С. 35–37.
5. *Федоров В. Д., Дульцев Ю. В.* Проктология.— М.: Медицина, 1984.— 228 с.
6. Опыт хирургического лечения синдрома опущения тазового дна / А. Г. Беженев, О. Г. Бородин, В. Г. Грязин и др. // Проблемы колопроктологии.— 2002.— Вып. 18.— С. 35–37.
7. *Дульцев Ю. В., Саламов К. Н.* Анальное недержание: монография.— М.: Медицина, 1993.— 267 с.
8. *Заремба А. А.* Оперативная проктология: Атлас.— Рига: Звайгзне, 1982.— 353 с.
9. *Султанов Ш. А., Ялийев Е. А.* Анал сфинктер чатыш-мазлыбы олан хястялярин мцалижясинин нятижяляри // Жяррацийя.— 2005.— № 2.— С. 32–37.
10. *Султанова С. Г., Алиев Э. А.* Выбор хирургической тактики при старых разрывах промежности III степени // Здоровье.— 2006.— № 1.— С. 37–40.
11. *Новрузов С. Н., Курбанов О. А.* К вопросам хирургического лечения ректоцеле // Проблемы колопроктологии.— 2000.— Вып. 17.— С. 151–153.
12. *Султанова С. Ш., Ялийев Е. А., Султанов Ш. А.* Добуш заманы аралыбын кюшня ЫЫЫ дяржя жырлмасында жарраци ямалыйат цсунун сечилмасы // Жяррацийя журналы.— 2006.— № 1.— С. 35–38.
13. *Султанова С. Ш., Ялийев Е. А.* Аралыбын добуш заманы ЫЫЫ дяржя жырлмасында жарраци тактиканын сечилмасы // Саьламлыг.— 2006.— № 1.— С. 37–40.

## ОПЕРАТИВНЕ ЛІКУВАННЯ СТАРИХ ПІСЛЯПОЛОГОВИХ РОЗРИВІВ ПРОМЕЖИНИ

С. Г. СУЛТАНОВА, Е. Х. АЗИМОВ

**Запропоновано спосіб зашивання розривів прямої кишки після оперативного лікування старих післяпологових розривів промежини III ступеня, який разом із спеціальним доглядом та дієтою до і після операції дає хороші результати загоєння та одужання.**

*Ключові слова: недостатність анального жома, пологова травма промежини III ступеня.*

## SURGERY FOR OLD POSTPARTUM PERINEUM RUPTURES

S. G. SULTANOVA, E. KH. AZIMOV

**A method of suturing rectum ruptures after surgery for old stage III postpartum perineum ruptures, which together with a special care and diet before and after the surgery yielded good results of healing and cure, was suggested.**

*Key words: anal sphincter insufficiency, stage III perineum birth injury.*

Поступила 22.10.2009